

八、附表

1.食管癌 WHO 组织学类型 (参照 2019 版消化系统肿瘤 WHO 分类)

组织学类型	ICD-O 编码
鳞状细胞癌	8070/3
特殊亚型:	
疣状癌	8051/3
梭形细胞鳞状细胞癌	8074/3
基底细胞样鳞状细胞癌	8083/3
腺癌, 非特殊型 (NOS)	8140/3
腺鳞癌	8560/3
腺样囊性癌	8200/3
黏液表皮样癌	8430/3
未分化癌, 非特殊型 (NOS)	8020/3
淋巴上皮瘤样癌	8082/3
神经内分泌肿瘤:	
神经内分泌瘤 (NET), 非特殊型 (NOS)	8240/3
NET G1	8249/3
NET G2	8249/3
NET G3	8246/3
神经内分泌癌 (NEC)	8041/3
小细胞癌	8013/3
大细胞神经内分泌癌	8154/3
混合性神经内分泌-非神经内分泌癌	8045/3
复合性小细胞-腺癌	8045/3
复合性小细胞-鳞状细胞癌	

2. 食管癌 AJCC 第 8 版 TNM 分期方案及分期表

本手册采用 UICC/AJCC TNM 分期系统 (2017 年第 8 版), 适用于食管癌, 包括鳞状细胞癌、腺癌、腺鳞癌、未分化癌、神经内分泌癌、伴神经内分泌特征的腺癌等。本分期不适用于食管的神经内分泌瘤 (NET) 及非上皮性肿瘤, 如淋巴瘤、肉瘤、胃肠道间质瘤和黑色素瘤等。

T、N、M 的定义

原发肿瘤 (T)

TX 原发肿瘤不能评价

T0 没有原发肿瘤的证据

Tis 高级别上皮内瘤变/异型增生

T1 肿瘤侵及黏膜固有层、黏膜肌层或黏膜下层

T1a 肿瘤侵及黏膜固有层或黏膜肌层

T1b 肿瘤侵及黏膜下层

T2 肿瘤侵及固有肌层

T3 肿瘤侵及食管纤维膜

T4 肿瘤侵及邻近结构

T4a 肿瘤侵及胸膜、心包、奇静脉、膈肌或腹膜

T4b 肿瘤侵及其他邻近结构如主动脉、椎体或气道

区域淋巴结 (N)

NX 区域淋巴结不能评价

N0 无区域淋巴结转移

N1 1~2 个区域淋巴结转移

N2 3~6 个区域淋巴结转移

N3 ≥7 个区域淋巴结转移

远处转移 (M)

M0 无远处转移

M1 有远处转移

食管鳞状细胞癌病理 TNM 分期 (pTNM) 预后分组

病理分期	p T N M	组织学分化	肿瘤位置
0	Tis (HGD) N0 M0	不适用	任何
I A	T1a N0 M0	高分化/不确定	任何
I B	T1b N0 M0	高分化/不确定	任何
	T1 N0 M0	中/低分化	任何
	T2 N0 M0	高分化	任何
IIA	T2 N0 M0	中/低分化/不确定	任何
	T3 N0 M0	任何	下段
	T3 N0 M0	高分化	上/中段
IIB	T3 N0 M0	中/低分化	上/中段
	T3 N0 M0	不确定	任何
	T1 N1 M0	任何	任何
IIIA	T1 N2 M0	任何	任何
	T2 N1 M0	任何	任何
IIIB	T4a N0 ~ 1 M0	任何	任何
	T3 N1 M0	任何	任何
	T2 ~ 3 N2 M0	任何	任何
IVA	T4a N2 M0	任何	任何
	T4b N0 ~ 2 M0	任何	任何
	任何 T N3 M0	任何	任何
IVB	任何 T 任何 N M1	任何	任何

食管腺癌/食管胃交接部腺癌病理 TNM 分期 (pTNM) 预后分组

病理分期	p T N M	组织学分化	肿瘤位置
0	Tis (HGD) N0 M0	不适用	
IA	T1a N0 M0	高分化/不确定	
IB	T1a N0 M0	中分化	
	T1b N0 M0	高/中分化/不确定	
IC	T1 N0 M0	低分化	
	T2 N0 M0	高/中分化	
IIA	T2 N0 M0	低分化/不确定	
IIB	T1 N1 M0	任何	
	T3 N0 M0	任何	
IIIA	T1 N2 M0	任何	
	T2 N1 M0	任何	
IIIB	T4a N0 ~ 1 M0	任何	
	T3 N1 M0	任何	
	T2 ~ 3 N2 M0	任何	
IVA	T4a N2 M0	任何	
	T4b N0 ~ 2 M0	任何	
	任何 T N3 M0	任何	
IVB	任何 T 任何 N M1	任何	

食管鳞状细胞癌临床 TNM 分期 (cTNM) 预后分组

临床分期	c T N M
0	Tis (HGD) N0 M0
I	T1 N0 ~ 1 M0
II	T2 N0 ~ 1 M0 T3 N0 M0
III	T3 N1 M0 T1 ~ 3 N2 M0
IVA	T4 N0 ~ 2 M0 任何 T N3 M0
IVB	任何 T 任何 N M1

食管腺癌/食管胃交接部腺癌临床 TNM 分期 (cTNM) 预后分组

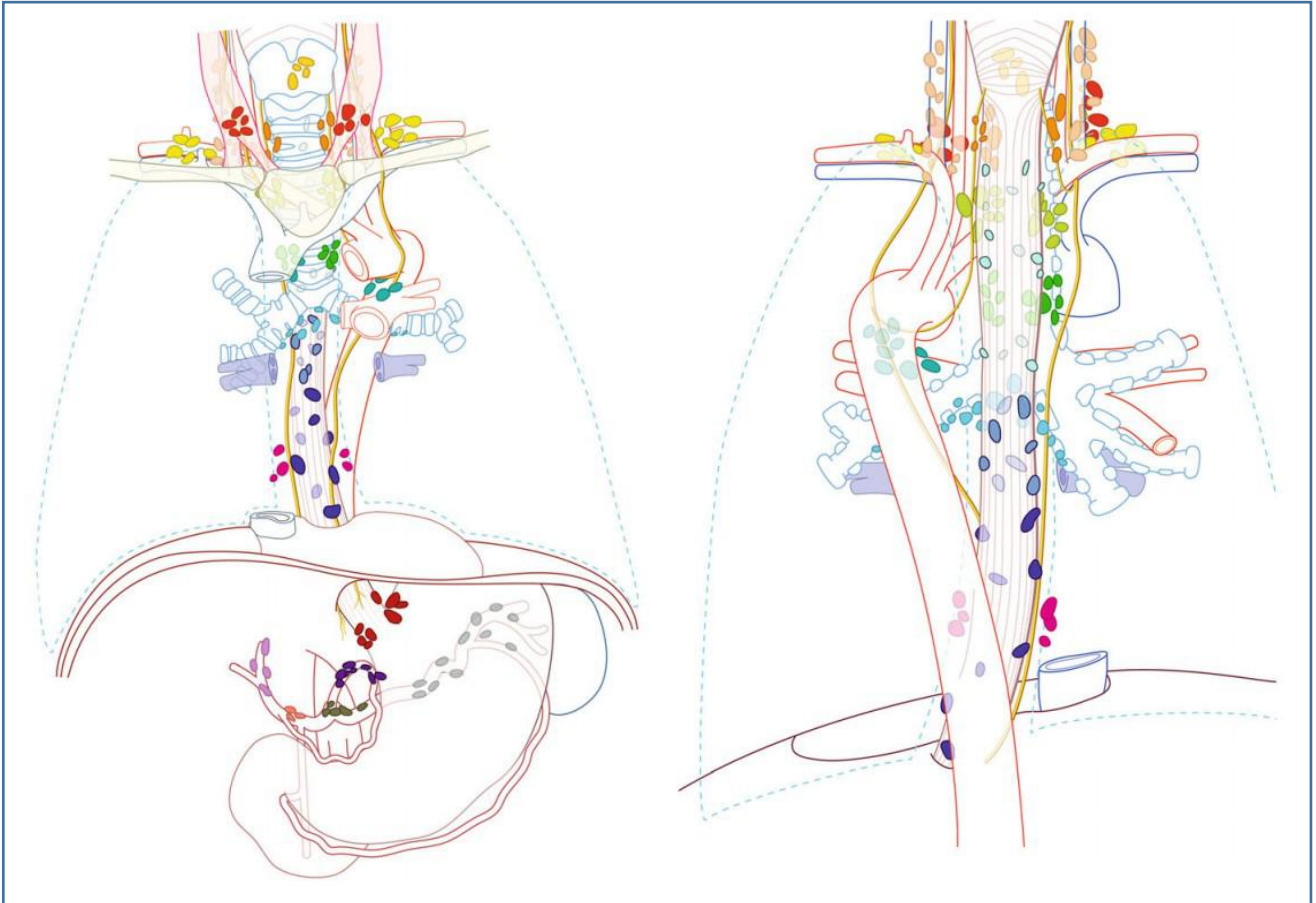临床分期	c T N M
0	Tis (HGD) N0 M0
I	T1 N0 M0
IIA	T1 N1 M0
IIB	T2 N0 M0
III	T2 N1 M0 T3 ~ 4a N0 ~ 1 M0
IVA	T1 ~ 4a N2 M0 T4b N0 ~ 2 M0 任何 T N3 M0
IVB	任何 T 任何 N M1

食管癌新辅助治疗后病理分期 (ypTNM) 预后分组 (食管鳞状细胞癌与食管腺癌/食管胃交界部腺癌相同)

临床分期	ypT N M
I	T0-2 N0 M0
II	T3 N0 M0
III A	T0-2 N1 M0
III B	T3 N1 M0
	T0-3 N2 M0
	T4a N0 M0
IV A	T4a N1-2 M0
	T4a NX M0
	T4b N0-2 M0
	任何 T N M1
IV B	任何 T 任何 N M1

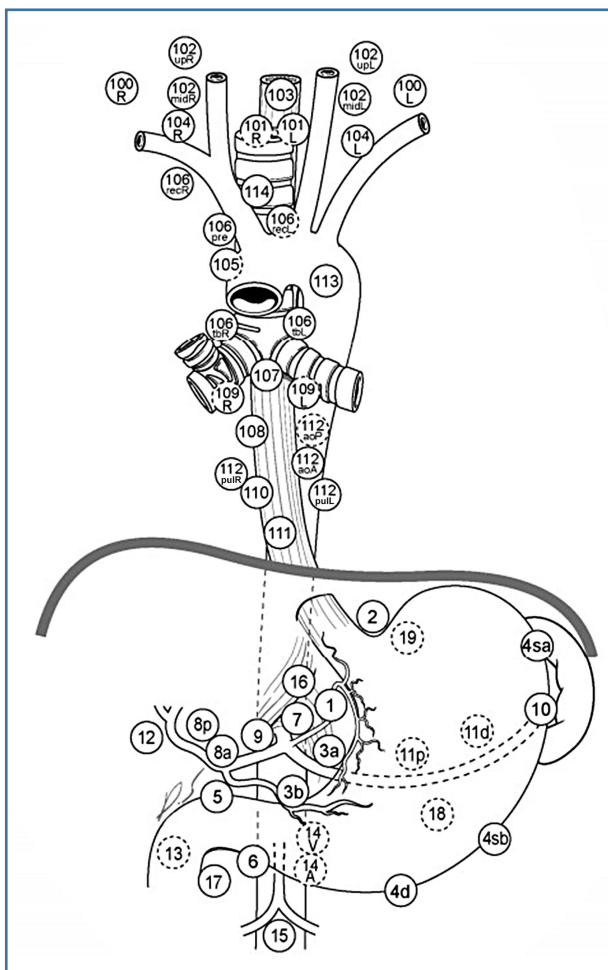
3. 食管癌淋巴结分站图

国际 UICC/AJCC 第 8 版食管癌 TNM 分期的区域淋巴结分站图



- | | |
|-------------|-----------|
| ● 1.颈部气管旁 | ● 16.贲门旁 |
| ● 2.上段气管旁 | ● 17.胃左动脉 |
| ● 4.下段气管旁 | ● 18.肝总动脉 |
| ● 5.主动脉肺窗 | ● 19.脾动脉 |
| ● 7.隆突下 | ● 20.腹腔干 |
| ● 8U.胸上段食管旁 | |
| ● 8M.胸中段食管旁 | |
| ● 8Lo.胸下段食管 | |
| ● 9.下肺韧带 | |

日本食道学会 (JES) 第 11 版食管癌分期淋巴结分站图



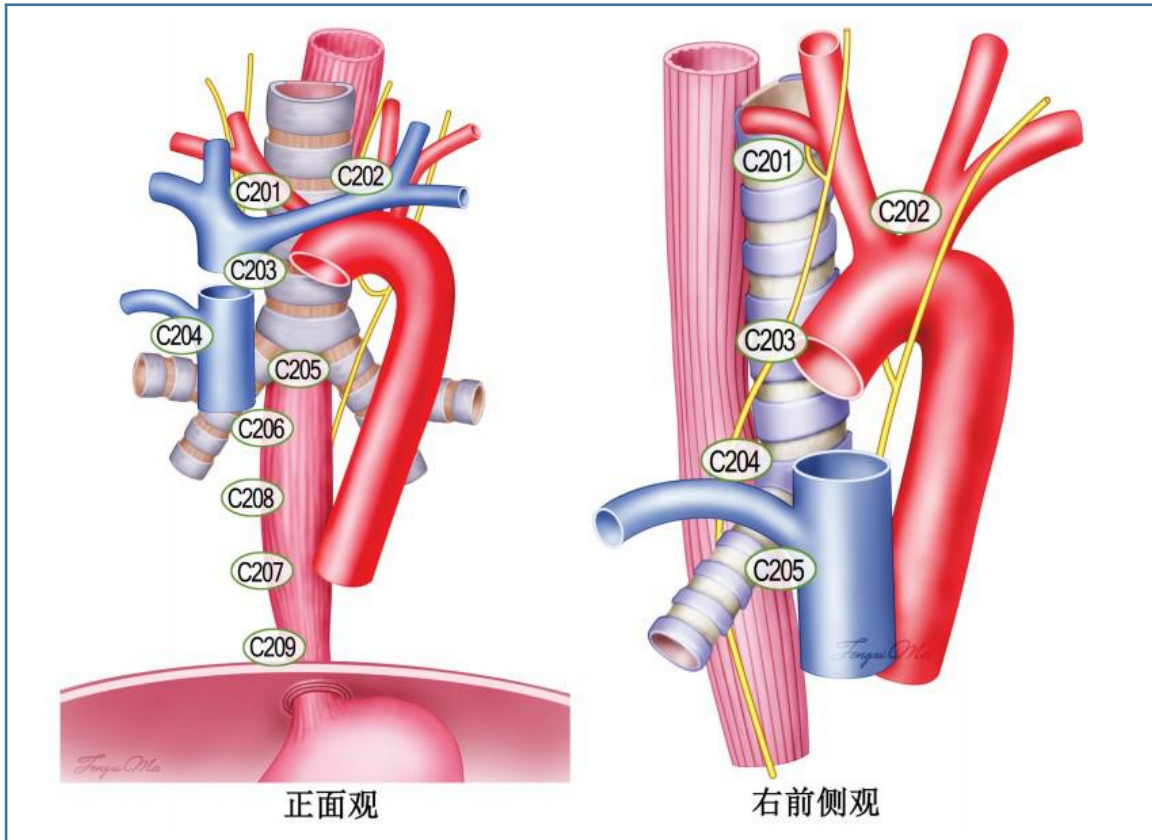
动脉韧带淋巴结 (113), 前纵隔淋巴结 (114)

颈部淋巴结: 颈浅淋巴结 (100), 颈部食管旁淋巴结 (101), 颈深淋巴结 (102), 上部的颈深淋巴结 (102up), 中部的颈深淋巴结 (102mid), 咽后淋巴结 (103), 锁骨上淋巴结 (104)。

胸部淋巴结: 胸上段食管旁淋巴结 (105), 胸段气管旁淋巴结 (106), 喉返神经淋巴结 (106rec), 左喉返神经淋巴结 (106recL), 右喉返神经淋巴结 (106recR), 气管前淋巴结 (106pre), 气管支气管淋巴结 (106tb), 左侧气管支气管淋巴结 (106tbL), 右侧气管支气管淋巴结 (106tbR), 隆突下淋巴结 (107), 胸中段食管旁淋巴结 (108), 主支气管淋巴结 (肺门淋巴结, 109), 胸下段食管旁淋巴结 (110), 膈上淋巴结 (111), 后纵隔淋巴结 (112), 胸主动脉前方淋巴结 (112aoA), 胸主动脉后方淋巴结 (112aoP), 下肺韧带淋巴结 (112pul),

腹部淋巴结: 贲门右淋巴结 (1), 贲门左淋巴结 (2), 胃小弯淋巴结 (3), 沿胃左动脉分支的胃小弯侧淋巴结 (3a), 胃右动脉第二分支远端的胃小弯淋巴结 (3b), 左侧胃大弯沿胃短动脉淋巴结 (4sa), 左侧胃大弯沿胃网膜左动脉淋巴结 (4sb), 右侧胃大弯沿胃网膜右动脉第二分支至远端淋巴结 (4d), 幽门上淋巴结 (5), 幽门下淋巴结 (6), 胃左动脉淋巴结 (7), 肝总动脉前上淋巴结 (8a), 肝总动脉后淋巴结 (8p), 腹腔干淋巴结 (9), 脾门淋巴结 (10), 脾动脉近端淋巴结 (11p), 脾动脉远端淋巴结 (11d), 肝十二指肠韧带内沿肝固有动脉淋巴结 (12a), 肝十二指肠韧带内沿胆总管淋巴结 (12b), 肝十二指肠韧带内沿门静脉淋巴结 (12p), 胰头后淋巴结 (13), 肠系膜上静脉淋巴结 (14v), 结肠中动脉淋巴结 (15), 腹主动脉裂孔淋巴结 (16a1), 腹腔干上缘至左肾静脉下缘之间腹主动周围脉淋巴结 (16a2), 左肾静脉下缘至肠系膜下动脉上缘之间腹主动脉周围淋巴结 (16b1), 肠系膜下动脉上缘至腹主动脉分叉之间腹主动脉周围淋巴结 (16b2), 胰头前淋巴结 (17), 胰腺下缘淋巴结 (18), 膈下淋巴结 (19), 膈肌食管裂孔淋巴结 (20)。

食管癌胸部淋巴结分组中国标准区域淋巴结分站图



上纵隔

C201: 右侧喉返神经旁淋巴结

C202: 左侧喉返神经旁淋巴结

C203: 胸上段食管旁淋巴结

C204: 气管旁淋巴结

C205: 隆突下淋巴结

下纵隔

C206: 胸中段食管旁淋巴结

C207: 胸下段食管旁淋巴结

C208: 下肺韧带淋巴结

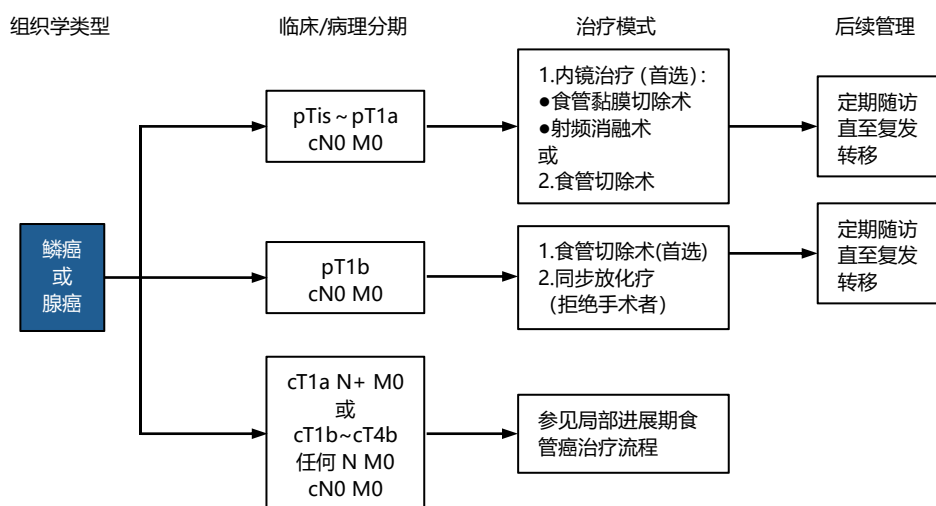
C209: 膈肌旁淋巴结

食管癌胸部淋巴结分组中国标准及与 AJCC 联合 UICC 标准和 JES 标准的对应关系

区域	中国标准分组及解剖位置描述	AJCC 联合 UICC 标准	JES 标准	
上纵隔	第 C201 组: 右侧喉返神经旁淋巴结 (右侧迷走神经折返起始部至右侧锁骨下动脉末端之间右侧喉返神经周围淋巴结及脂肪组织)	第 2R 组: 右上气管旁淋巴结	第 106recR 组: 右侧喉返神经旁淋巴结	
	第 C202 组: 左侧喉返神经旁淋巴结 (气管上 1/3 左侧缘, 主动脉弓上缘的左侧喉返神经周围淋巴结及脂肪组织)	第 2L 组: 左上气管旁淋巴结	第 106recL 组: 左侧喉返神经旁淋巴结	
	第 C203 组: 胸上段食管旁淋巴结 (从肺尖至奇静脉弓下缘之间气管前后淋巴结)	第 8U 组: 胸上段食管旁淋巴结	第 105 组: 胸上段食管旁淋巴结	
	第 C204 组: 气管旁淋巴结 (右侧迷走神经旁至食管旁, 气管右侧面淋巴结)	第 4R 组: 右下气管旁淋巴结	第 106 组: 气管旁淋巴结	第 106pre 组: 气管前淋巴结
				第 106tbR 组: 气管支气管旁淋巴结
	-	第 4L 组: 左下气管旁淋巴结	第 106tbL 组: 气管支气管旁淋巴结	
		第 5 组: 主动脉弓下淋巴结	第 113 组: 动脉韧带淋巴结	
		第 6 组: 前纵隔淋巴结	第 114 组: 前纵隔淋巴结	
	第 C205 组: 隆突下淋巴结 (位于气管与左、右主气管分叉下的淋巴结)	第 7 组: 隆突下淋巴结	第 107 组: 隆突下淋巴结下纵隔	
	下纵隔	第 C206 组: 胸中段食管旁淋巴结 (气管分叉至下肺静脉下缘间食管周围淋巴结)	第 8M 组: 胸中段食管旁淋巴结	第 108 组: 胸中段食管旁淋巴结
第 C207 组: 胸下段食管旁淋巴结 (下肺静脉下缘至食管胃结合部间食管旁淋巴结)		第 8Lo 组: 胸下段食管旁淋巴结	第 110 组: 胸下段食管旁淋巴结	
第 C208 组: 下肺韧带淋巴结 (紧贴右下肺静脉下缘, 下肺韧带内的淋巴结)		第 9L 组: 左下肺韧带淋巴结	第 112L 组: 后纵隔淋巴结	
		第 9R 组: 右下肺韧带淋巴结	第 112R 组: 后纵隔淋巴结	
-		第 10L 组: 左气管支气管旁淋巴结	第 109L 组: 左主支气管旁淋巴结	
		第 10R 组: 右下气管支气管旁淋巴结	第 109R 组: 右主支气管旁淋巴结	
第 C209 组: 膈肌旁淋巴结 (右侧心膈角淋巴结)		第 15 组: 膈肌旁淋巴结	第 111 组: 膈上淋巴结	

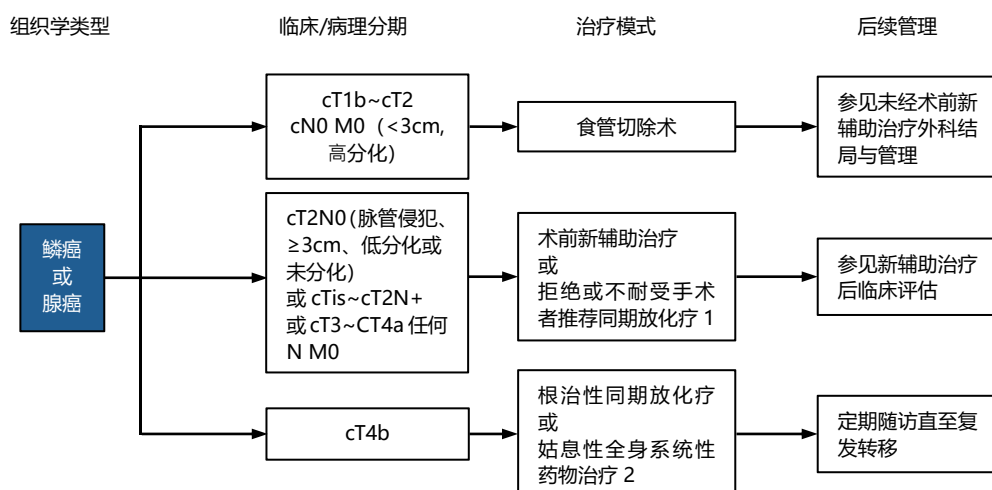
4. 食管鳞/腺癌治疗流程

医学条件适宜手术患者的初始治疗



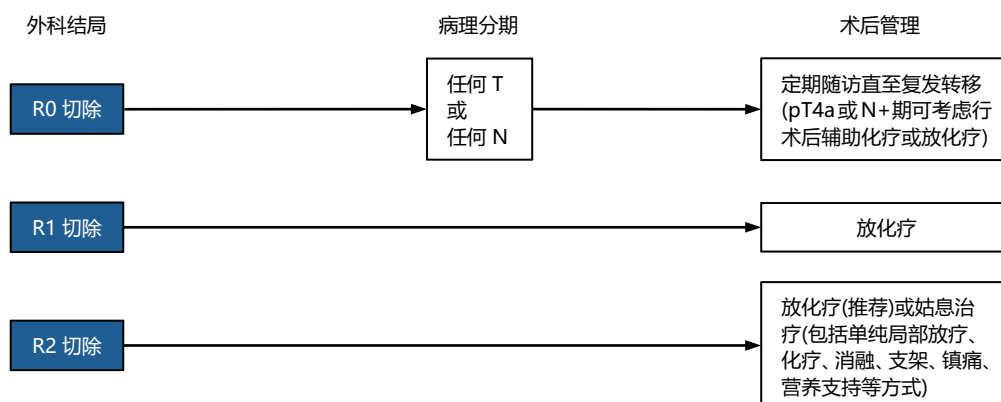
注释: cTis~cT1a 需经内镜下黏膜切除术病理确诊, 如果由于病变过长或累及 3/4 环周以上、ESD 术后可能导致顽固性狭窄或有可疑淋巴结转移, 建议行外科手术治疗。

局部进展期食管癌治疗流程

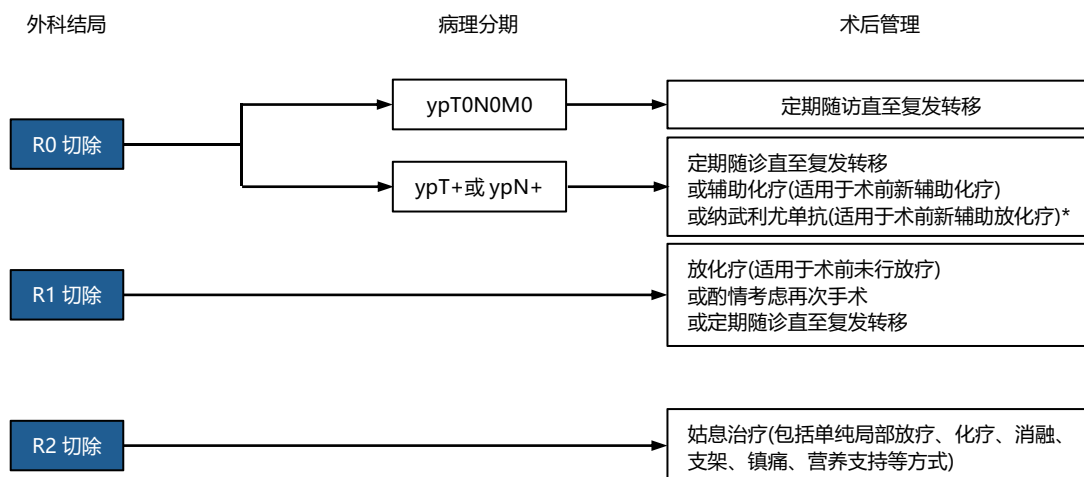


注释: 1.颈段食管癌推荐同期放化疗, 也可行含外科治疗在内的多学科综合治疗;
2.当病变累及心脏、主动脉、椎体、气管等脏器时, 推荐全身系统性药物治疗。

食管鳞癌外科结局与管理 未接受过任何形式术前新辅助治疗

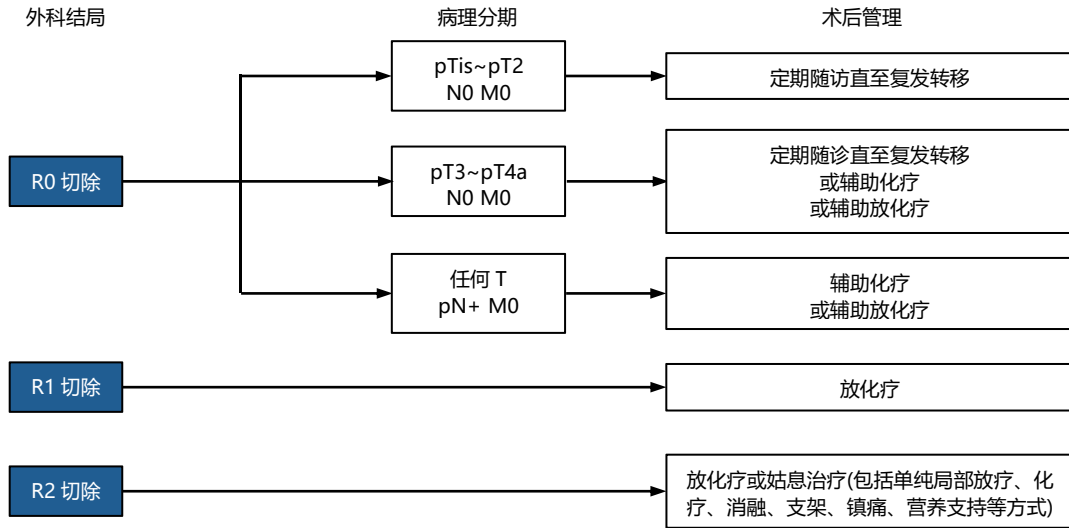


食管鳞癌外科结局与管理 术前接受过任何形式新辅助治疗

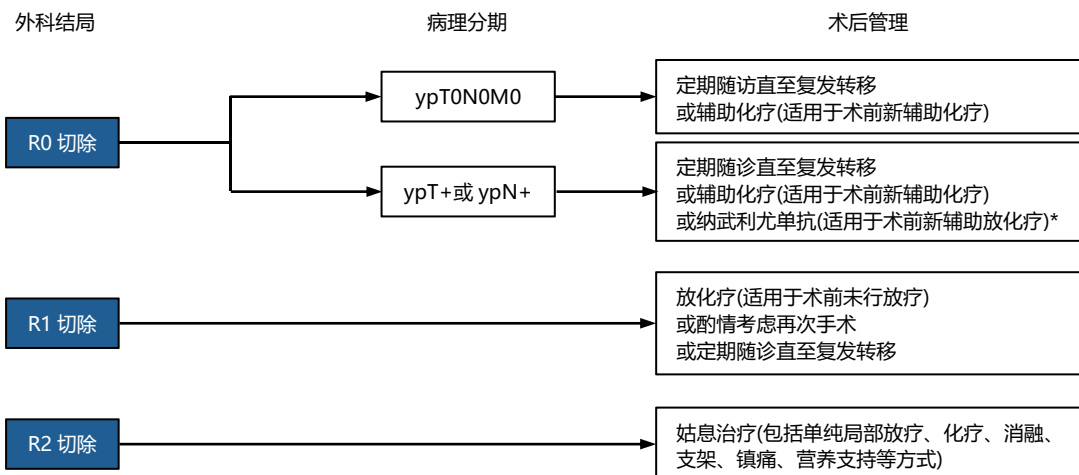


*鉴于截至目前国家药品监督管理局尚未批准纳武利尤单抗药物的食管癌术后辅助治疗适应证,故需待获批后方可用于临床实践。

食管腺癌外科结局与管理 未接受过任何形式术前新辅助治疗



食管腺癌外科结局与管理 术前接受过任何形式新辅助治疗



5. CAP/NCCN 指南的新辅助治疗后病理学评估标准

诊断标准	肿瘤退缩分级
无存活癌细胞	0 (完全反应)
单个或小簇癌细胞残留	1 (中度反应)
残留癌灶伴间质纤维化	2 (轻度反应)
少数或无肿瘤细胞消退; 大量癌细胞残留	3 (反应不良)

注释:

- 1) 肿瘤退缩分级只能在原发肿瘤评估, 不适用于评估转移病灶;
- 2) 疗效评估根据存活肿瘤细胞决定, 经过新辅助治疗后出现的无肿瘤细胞的角化物或黏液湖不能认为是肿瘤残留; 淋巴结内出现无肿瘤细胞的角化物或黏液湖不能认为是肿瘤转移。

6. 免疫治疗 PD-L1 CPS 评分

$$\text{CPS} = \frac{\text{PD-L1染色细胞数 (肿瘤细胞、淋巴细胞、巨噬细胞)}}{\text{存活肿瘤细胞总数}} \times 100$$

注释:

- 1) CPS 评分较其他计算 PD-L1 的方法更为精准, 因为它除了计算含有 PD-L1 的肿瘤细胞还把肿瘤相关的免疫细胞(如淋巴细胞)也计算在内。
- 2) CPS 评分从 0-100, 数值越大, 表明肿瘤对免疫治疗的敏感性越高, 单用免疫治疗有较大机会取得较好的疗效。